Aus der Universitäts-Frauenklinik zu Breslau
(Direktor Prof. Dr. L. Fraenkel)

# Histologische Untersuchung der Gebärmutterwand nach mehrmals ausgeführtem Kaiserschnitt

Ein Beitrag zum Studium der Wundheilungsvorgänge an der Gebärmutter

---

Inaugural-Dissertation
zur Erlangung
der Doktorwürde in der Medizin und Chirurgie
der Hohen Medizinischen Fakultät
der
Schlesischen Friedrich-Wilhelms-Universität
zu Breslau

vorgelegt von

Wilhelm Bach

Stuttgart
Druck der Union Deutsche Verlagsgesellschaft
1928

Gedruckt
mit Genehmigung der Hohen Medizinischen Fakultät
der Schlesischen Friedrich-Wilhelms-Universität
zu Breslau

I. Berichterstatter: Priv.-Doz. Dr. Geller
II. „ Prof. Dr. L. Fraenkel

R. UNIV.
BIBLIOTHEEK
LEIDEN

Zugleich veröffentlicht in Band 93
der Zeitschrift für Geburtshülfe und Gynäkologie
Verlag von Ferdinand Enke in Stuttgart

Der Kaiserschnitt bietet außer der heute auf ein Mindestmaß beschränkten unmittelbaren Gefahr für das Leben der Mutter noch eine zweite, die während jeder neuen Schwangerschaft und Geburt von seiten der alten Narbe droht. Diese Gefahr ist die Uterusruptur. Bei einer Übersicht der Literatur gewinnt man aber leicht die Überzeugung, daß sich insbesondere seit Einführung der Sänger schen Uterusnaht und nach vorwiegender Ausführung der Schnittentbindung im Gebärmutterhals der Kaiserschnitt auch in dieser Beziehung zu einer erfolgreichen Operation entwickelt hat. Dies ist besonders darauf zurückzuführen, daß bei der heute angewandten Operationsmethode die Schnittgegend, die später als Narbe bezeichnet wird, nach der Operation im allgemeinen so gut verheilt, daß das Organ in seiner Leistungsfähigkeit bei einer folgenden Schwangerschaft und Geburt nicht beeinträchtigt wird. Die Sonderstellung der Uterusnarbe ergibt sich daraus, daß fast kein anderer mit Narben versehener Körperteil eine der Geburtsarbeit entsprechende Leistung aufzuweisen hat.

Über die Heilung von Operationsschnittwunden läßt sich im allgemeinen sagen, daß sich bei einem Substanzverlust oder größerem Gewebsdefekt die spezifischen Organelemente wie Epithel, Muskelfaser usw. an der Heilung, regeneratorisch wuchernd, beteiligen, daß aber oft erst der größte Teil des Defektes durch neugebildetes Bindegewebe, also durch Narbenbildung, heilt. Aus der bisherigen Literatur kann man auf Grund der histologischen Befunde die Heilungsvorgänge der Uteruswunde wie folgt einteilen:

1. Die Muskelfasern regenerieren (v. Braun, Schauta, Füth, mitgeteilt durch Vogt).

2. Es treten komplexe Wundheilungsvorgänge auf (Dahlmann, Jolly u. a.).

3. Zuweilen finden sich in der Narbe transplantierte Bestandteile (Geller, Szenwic).

In der vorliegenden Arbeit handelt es sich um die Untersuchung einer nicht rupturierten Gebärmutterwand. In weit größerer Anzahl sind Uterusnarben anläßlich einer Schwangerschaftsruptur makroskopisch und mikroskopisch beschrieben worden, weil die Gelegenheit, intakte Narben nach erneuter Belastungsprobe durch Schwangerschaft zu untersuchen, naturgemäß seltener war. Für die Kenntnis und Beurteilung der Gewebsstruktur der Uterusnarbe kommt aber in erster Linie die intakte Narbe in Frage, was nicht gleichbedeutend mit gut geheilt ist, da ja auch eine mangelhafte Narbe ohne Belastungsprobe nicht auseinanderzuweichen braucht. Soweit aus der vorliegen-

den Literatur zu ersehen ist, berichten 9 Autoren über intakte Uterusnarben nach Kaiserschnitt.

v. Braun fand eine vollständige Verwachsung der Muskulatur; von einer Narbe, d. h. Bindegewebsneubildung, war nichts zu sehen. Schauta fand eine Regeneration der glatten Muskelfasern. Füth zerlegte die Uteruswand in Serienschnitte. Es ergab sich eine vollständige Vereinigung. Guérin-Valmale und Caudiere teilen einen Fall mit, in dem mikroskopisch kaum die Stelle des alten Schnittes zu erkennen ist und glauben von einer „Restitutio ad integrum" sprechen zu dürfen. Brünings findet nach einem älteren Bericht makroskopisch eine teilweise Verdünnung der Schnittgegend. Das histologische Ergebnis fehlt. Audebert et Rascol teilen das Untersuchungsergebnis von 2 Fällen mit:

Fall 1. Makroskopisch: Narbe kaum zu sehen, keine Wandverdünnung. Histologisch: Bindegewebsinseln mit großer Menge von Gefäßen. Muskelbündel durchziehen die ganze Narbe.

Fall 2. Makroskopisch: An der Innenfläche Verdünnung zu bemerken. Histologisch: Kein Unterschied von der normalen Uterusmuskulatur festzustellen.

Geller fand im Bereich einer Kaiserschnittnarbe Drüseninseln mit zytogenem Gewebe von ganz gleichem Bau wie dem der Gebärmutterschleimhaut und dazwischen in der Muskulatur verlaufende Drüsenschläuche. Die Herkunft des Drüsengewebes wird durch Transplantation aus der Uterusmukosa durch die Naht erklärt.

In dem anschließend zu beschreibenden Fall handelt es sich um einen dreimal caesarierten Uterus, der nach der 3. Sectio supravaginal amputiert wurde, so daß in der Schnittgegend zwei alte, durch wiederholte Schwangerschaft erprobte Uterusnarben liegen müssen.

### Beschreibung.

Die Patientin P. K. (geb. 1888) hatte als Kind Masern, Rachitis, lernte erst im 3. Lebensjahr laufen, war sonst gesund. Menses mit 15 Jahren normal, 4wöchentlich, 4—8 Tage dauernd.

Geburten: 1913 spontan — Kind tot. 1920 Wendung — Kind tot. 1921 Wendung — Kind tot. Kein Abort. Wassermannreaktion und Gonokokken negativ.

Untersuchung am 7. April 1923: Plattrachitisches Becken (D. sp. 25 cm; D. cr. 28 cm; Conj. ext. 17 cm; Conj. diag. 10 cm; Conj. vera 8 cm). Kirschkerngroße Exostose an dem Innenrand der Symphyse; Andeutung eines doppelten Promontoriums. Kopf hoch beweglich über dem Becken. Regelmäßige mittelkräftige Wehentätigkeit alle 5 Minuten. Kindslage: erste Schädellage. Die Schwangere wünscht dringend ein lebendes Kind und entschließt sich infolge der drei vorhergegangenen Totgeburten zur operativen Entbindung.

Sectio caesarea cervicalis transperitonealis (7. April 1923).

Operationsbericht: Eröffnung des Bauches durch etwa 10 cm langen medianen Längsschnitt. Spaltung des Uterusperitoneums quer, dicht oberhalb der Blasenumschlagfalte. Abschiebung der Blase nach unten, des Peritoneums nach oben und Eröffnung des Uterus durch Längsschnitt. Entwicklung des Kopfes des in erster Schädellage liegenden

Kindes mit der kurzen Naegelezange und Extraktion. Kind rosig. Nabelschnur pulsierend. Abnabelung. Spontanausstoßung der Plazenta. Danach Naht der Uterusmuskulatur in zwei Schichten (1. Knopfnaht, 2. fortlaufende Naht). Naht des Peritoneums quer fortlaufend. Darauf nach Austupfung des in die Bauchhöhle gelaufenen Fruchtwassers Schluß der Bauchdecken.

Kind lebt. Mutter nach fieberfreiem Wochenbett am 14. Tage entlassen.

Bereits nach 1 Jahr kam die Frau nach beschwerdefreiem Schwangerschaftsverlauf zur nächsten Entbindung durch Kaiserschnitt. Kindslage: erste Schädellage.

Sectio caesarea cervicalis transperitonealis (9. Juli 1924).

Operationsbericht. Zunächst wurde die Hautnarbe des ersten Kaiserschnittes in Ausdehnung von etwa 12 cm Länge und 2 cm Breite exzidiert. Dann Eröffnung des Abdomens. Das Netz ist stellenweise an der vorderen Bauchwand adhärent, wird mehrfach unterbunden und reseziert. Dann Querschnitt über dem Peritoneum, dicht oberhalb der Blasenumschlagfalte, Abschieben der Blase. Eröffnung des Uterus durch etwa 8 cm langen Zervixschnitt, der bis etwa 2 cm in die Korpusmuskulatur reicht. Das Kind befindet sich in erster Schädellage. Nach Eingehen mit der Hand wird das Hinterhaupt nach vorn gedreht und die kurze gebogene Zange angelegt. Entwicklung des Kopfes nach dem Mechanimus der H. H.-Lage. Extraktion des Kindes mit pulsierender Nabelschnur, schnappt sofort. Abnabelung. Expression der Plazenta, die vollständig ist. Naht des Uterus durch eine tiefe und eine oberflächliche Knopfnaht. Dann querverlaufende Peritonealnaht. Schließung des Abdomens durch Vierschichtennaht. Blutung mittelstark. Patientin hat gute Nachwehen.

Kind lebt. Mutter Thrombose des rechten Oberschenkels. Temperatur mehrere Tage bis 38,8°. Entlassung nach 4 Wochen.

Wiederum nach normalem Schwangerschaftsverlauf kommt die Patientin zur dritten Schnittentbindung. Kindslage: erste Schädellage.

Sectio caesarea cervicalis transperitonealis, supravaginale Amputation des Corpus uteri (13. April 1926).

Operationsbericht: Medianschnitt unter Exzision des schmalen Hautnarbenstreifens. Eröffnung des Peritoneums in der Medianlinie. Im oberen Zervikalbereich sind Uterusserosa und parietales Peritoneum völlig gegeneinander verschieblich. Nur im unteren Zervikalabschnitt sind die beiden Blätter des Peritoneums miteinander verwachsen, lassen sich aber zum größten Teil stumpf voneinander trennen. Querschnitt durch das Uterusperitoneum etwas oberhalb der Blasenfalte. Beim stumpfen Abschieben des Peritoneums kommt es an der linken Seite der Zervix zu einer starken venösen Blutung, und als man die Stelle abzuklemmen sucht, zu einer ebenso starken Blutung unmittelbar daneben. Anscheinend ist das Zervikalgewebe sehr brüchig (2mal vorher zervikale Sektio). Blutstillung durch Kompression. Mediane Inzision der Zervix über dem beweglichen, etwas nach links abgewichenen Kopf. Es entleert sich etwas Fruchtwasser. Das Kind liegt in erster Schädellage. Der Kopf wird mit dem linken Löffel der Naegelezange herausgehebelt. Das Kind schreit sofort und wird abgenabelt. Erfassen und Vorziehen des Uterus. Die Plazenta löst sich und wird durch leisen Zug an der Nabelschnur entfernt. Wegen der Gefahr der Nachblutung und der auf jeden Fall beschlossenen Sterilisation wird der Uterus supravaginal im unteren Drittel des Kollums amputiert unter Belassung der beiderseitigen Adnexe. Kind lebt, Mutter mehrere Tage Temperatur bis 38,5°. Gute Wundheilung. Oberschenkelthrombose rechts und links. Entlassung nach 6 Wochen.

Das durch die Operation gewonnene Präparat (Abb. 1) wurde in Formalinlösung konserviert. Es besteht aus dem puerperalen Uteruskörper und einem Teil der Zervix. Die Länge beträgt 14 cm, die größte Breite 11 cm, die größte

Dicke 8 cm. Das Cavum uteri ist 5 cm breit und 2 cm hoch. Die Muskelwand ist überall gleichmäßig dick. Der Serosaüberzug ist im allgemeinen und besonders auch an der Vorderfläche glatt und spiegelnd. Von der alten Narbengegend ist zunächst nichts zu erkennen. Die frischen zervikalen Sektioschnittflächen klaffen weit auseinander. Zur Auffindung der alten Kaiserschnittgegend werden in Abständen von etwa $^1/_2$ cm mehrere Schnitte gelegt. Dabei zeigt sich auf den Schnittflächen der Vorderwand zervikalwärts und ein wenig seitlich von der Mittellinie auf mehreren Schnittflächen eine durchgehende, bräunliche, keilförmige Verfärbung, die fundalwärts an Größe und Farbdichte abnimmt. Bei makroskopischer Betrachtung (Abb. 1, II) hat man den Ein-

Abb. 1.

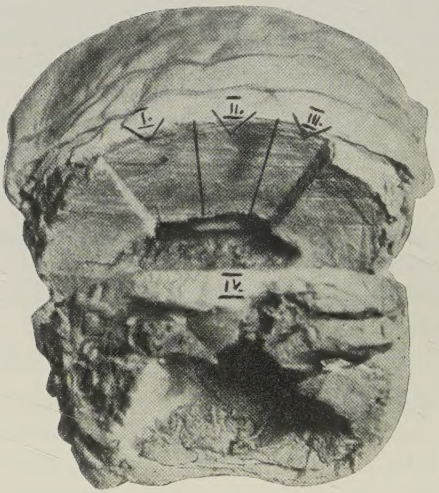


druck, daß es sich hier um eine Gewebsblutung handelt. Eine Narbe ist nirgends zu erkennen. Es fallen einige größere Blutgefäße auf. Eine Dehiszenz kann nicht erkannt werden. So tritt schließlich nur die braune Verfärbung ohne makroskopisch erkennbare Veränderung der Gewebsstruktur in den Vordergrund.

Zur mikroskopischen Bearbeitung wird ein breites Segment aus einer charakteristisch aussehenden Stelle (Muskelscheibe) herausgeschnitten (Abb. 2) und wiederum in drei Teile zerlegt. Das Mittelstück wird mit II bezeichnet. Außerdem wird später die der braunen Verfärbung entsprechende Stelle zervikalwärts zur Untersuchung exzidiert (Abb. 1, IV).

Es werden Gefrierschnitte in besonders reicher Zahl von den Mittelstücken (II, IV) hergestellt und zum Studium der Schnittgegend folgende Färbungen vorgenommen: Hämatoxylineosin, van Gieson, Sudan III, Hämosiderinreaktionen, Lithionkarmin-Orzein-Indigkarmin-Färbungen nach E. Fraenkel, May-Grünwald-Giemsa-Färbungen.

Die Serosa bietet in ihrem Bau keine Besonderheiten. Stellenweise findet sich dünnes Plattenepithel. In den meisten Schnitten ist es artifiziell zerstört.

Die Serosa ruht auf einer meist sehr lockeren Schicht von Bindegewebe, welchem zahlreiche elastische Fasern und kleine Gefäße beigemischt sind. Stellenweise umgibt das Bindegewebe quer getroffene Muskelbündel, an denen es sich gewissermaßen verankert.

Die Lage quergetroffener Muskelbündel unter der Serosa ist dünn und von längs getroffenen Bündeln unterbrochen. Der Verlauf der glatten Muskulatur ist ein sehr verwickelter. Die Muskelbündel kreuzen sich in den verschiedensten Richtungen. Es lassen sich höchstens gewisse Züge unterscheiden. Zum

Abb. 2.



größten Teil besteht das Myometrium aus längs getroffenen Muskelbündeln. Quergetroffene Bündel lassen sich nur in geringerer Menge im ganzen Myometrium nachweisen. Mukosawärts, weniger serosawärts, liegt jedoch quergetroffene Muskulatur in ziemlich starker Schicht. In dem seitlichen Schnitt III überwiegen auffallenderweise die quergetroffenen Muskelbündel. Im ganzen Myometrium finden sich spärliche Bindegewebszüge und schon makroskopisch erkennbare Gefäße. In der subserösen Schicht liegen zahlreiche Blutgefäße.

Einen besonderen Befund ergeben die Schnitte der Mitte (II, IV). Bei Stück II fällt zunächst auf, daß immer an entsprechender Stelle trotz vorsichtiger Behandlung eine deutliche, makroskopisch sichtbare Dehiszenz entsteht. Und zwar entspricht diese Stelle der Mitte der braunen, keilförmigen Verfärbung. Diese Zerreißbarkeit kann an den Schnitten von Stück II nicht verhindert werden, während bei den Schnitten aus dem zervikalwärts gelegenen Stück IV bei schonender Behandlung kein Präparat zerreißt.

Bei mikroskopischer Betrachtung ist an den Rändern der Rißstelle Gefäßendothel, glatte Muskulatur und Blut zu sehen (Abb. 3 u. 4). Das Blut ist auch zumeist streifenförmig in das Gewebe verteilt. An einigen Stellen sind die roten Blutkörperchen nicht mehr deutlich zu erkennen, diese Stellen haben

einen mehr homogenen Charakter. Überall wo Blut im Gewebe liegt, treten schwärzliche Pigmente auf. Diese sind, wenn auch viel weniger, auch auf der Muskulatur zu sehen. In der Annahme, daß es sich um eisenhaltiges Blutpigment — Hämosiderin — handeln könnte, wurden Turnbulls Blaureaktionen ausgeführt (S c h m o r l). Das Ergebnis war negativ. Die schwärzlichen Pigmente blieben unverändert. Es wird daher angenommen, daß es sich um Formalinniederschläge handelt. Das Präparat lag nämlich 1 Jahr in Formalinlösung, ehe es bearbeitet wurde. Aus der Literatur (S c h m o r l) geht hervor,

Abb. 3.

II. Haematoxylin-Eosin Färbung.

daß feine kristallinische, schwarze oder schwarzbraune Niederschläge besonders leicht in blutreichen Organen entstehen, wenn sie in Formalinlösung konserviert werden. Dies scheint hier einwandfrei zuzutreffen, zumal es möglich war, mit gewissen Methoden diese Niederschläge anzugreifen. Die Färbungen nach v a n G i e s o n lassen das Verhältnis von Bindegewebsreichtum zu Muskulatur deutlicher werden. Bei der Beurteilung ist in Betracht zu ziehen, daß der Uterus 6mal gravid war, so daß Bindegewebsvermehrung physiologisch wäre. In den vielen hergestellten Präparaten ist aber durchaus keine Bindegewebsvermehrung festzustellen, auch keineswegs in der Gegend der Dehiszens. Von einer bindegewebigen Narbe ist überhaupt keine Andeutung vorhanden.

Die Muskulatur weist in der Anordnung ihrer Bündel stellenweise eine Besonderheit auf, was bei Schnitt IV im gefärbten Präparat makroskopisch auffällt, mikroskopisch nicht so auffällig hervortritt. In einem 1 cm breiten

Gebiet nahe der Mukosa, entsprechend der bräunlichen Verfärbung, konvergieren nämlich die Muskelzüge serosawärts.

Zwecks einwandfreier Untersuchung auf das Vorhandensein von Fettgewebe wird die Sudan III Färbung ausgeführt. Es ist kein Fett nachzuweisen.

Die elastischen Fasern (Orzeinfärbung) sind im Myometrium entgegen dem zahlreichen Vorkommen im Parametrium nur sehr spärlich aufzufinden. In den nach May-Grünwald-Giemsa gefärbten Schnitten sind sehr viele eosinophile Leukozyten im Gewebe, scheinbar aufgelagert, sowie in Blutextravasaten, weniger in Blutgefäßen zu sehen.

Abb. 4.

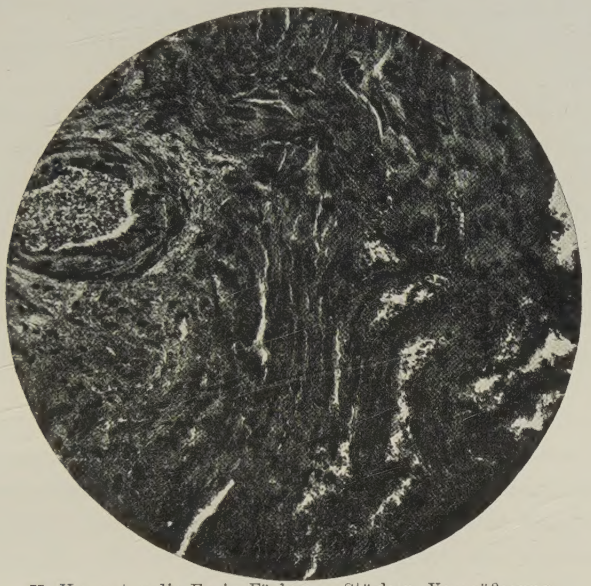

II. Haematoxylin-Eosin Färbung. Stärkere Vergrößerung.

Ohne nennenswerte Bindegewebsverbindung geht quergetroffene Muskulatur direkt in die Mukosa über, welche in ihrer Beschaffenheit keinen erwähnenswerten Befund bietet.

Zusammengefaßt lautet der histologische Befund folgendermaßen:

1. Perimetrium und Mukosa sind von normaler Beschaffenheit.

2. Im Bereich der Sektiogegend besteht keine Verdünnung der Muskelwand, dagegen ist eine bräunliche, keilförmige Verfärbung in der Mitte der Schnittfläche zu sehen.

3. Das Myometrium weist in den Schnitten der Mitte (II) in der Gegend von Blutextravasaten, entsprechend dem Vorkommen der bräunlichen Verfärbung, erhöhte Zerreißbarkeit des Gewebes auf.

4. In den Blutungsherden liegen besonders viel Farbstoffkristalle, die nicht als Pigment, sondern als Farbniederschläge gedeutet werden (Formalinniederschläge).

5. Es sind Andeutungen für ehemalige Kaiserschnittstellen vorhanden, worauf der etwas eigenartige Verlauf der Muskelbündel hinweist.

6. Die spezifischen Organelemente, insbesondere die glatten Muskelfasern, haben sich vollständig regeneriert.

Beurteilung. Da nach der zweiten Sectio caesarea das Wochenbett nicht reaktionsfrei verlief, ist zu dem Verhältnis von Fieber zu Wundheilung Stellung zu nehmen. Es traten Temperaturen bis 38,8° bei einer gleichzeitig bestehenden Thrombose auf. Aus der Literatur ist zu entnehmen, daß die Meinung verschiedener Autoren darin einig geht, daß selbst geringe Temperaturerhöhungen nach der Sectio caesarea die Widerstandsfähigkeit der Narbe in der folgenden Schwangerschaft aufs schärfste gefährden.

Schwarz, Jolly, Füth, Heidler, Hillis teilen solche Erfahrungen mit.

Schwarz behauptet, daß es weniger auf das Nahtmaterial ankomme, dagegen vielmehr auf einen reaktionslosen Wundheilungsprozeß.

Dasselbe geht aus den Erfahrungen von Palmer-Findley hervor, welcher vorschlägt, nach Störungen in der Wundheilung und nach Uterusgonorrhöe sofort bei Beginn der nächsten Geburt die Sektio auszuführen. Wenn in dem zu beurteilenden Fall gleichzeitig eine Thrombose bestand und nach dem mikroskopischen Befund sozusagen eine „Restitutio ad integrum" beschrieben werden konnte, also keine Heilungsstörung vorliegt, so müßte das Fieber mit der Thrombose im Zusammenhang stehen.

Das Vorhandensein von Dehiszenzen sowie von kleinen Blutaustritten im Gewebe ist höchstwahrscheinlich so zu erklären, daß die regenerierten Muskelfasern nicht genügend widerstandsfähig waren und infolgedessen im Verlauf der Wehentätigkeit kleine Muskelbündelrisse mit Gewebsblutungen entstanden. Da aber auch ein Operationstrauma während des „Heraushebelns des Kopfes mit dem linken Löffel der Naegelezange" möglich wäre, ist die Entstehung der Gewebsblutung nicht sicher zu erklären. Der Gedanke liegt nahe, daß wegen der leichteren Zerreißbarkeit des korporalen Gebärmutterteiles (Unterberger, Heidler, Chatillon, Küstner) diese zerreißliche Stelle dem zweiten Kaiserschnitt, der ja laut Operationsbericht bis 2 cm in das Corpus uteri reichte, entsprechen könnte. Ein exakter Beweis läßt sich hierfür nicht erbringen.

So zeigt auch diese Untersuchung an einem ganz besonders dafür geeigneten Fall, daß bei glattem Heilungsverlauf der Wunde anatomisch eine vollständige Regeneration des Muskelgewebes im Bereich des Schnittes eintritt, wodurch wohl in erster Linie die gerade in neuerer Zeit immer wieder erprobte volle funktionelle Leistungsfähigkeit der Gebärmutter bei neuer Schwangerschaft nach Kaiserschnitt bedingt ist.

## Literatur.

Audebert et Rascol, Etude de Histologique de deux cicatrices utérines post césariennes. Bull. de la Soc. d'obstétr. et de gynécol. 12. Jahrg. Ref. Berichte über die ges. Gynäkol. u. Geb. sowie deren Grenzgeb., Bd. 3, 1924. — Brünings, Über teilweise Verdünnung einer alten Kaiserschnittnarbe bei wiederholter Schwangerschaft. Monatsschr. f. Geb. u. Gynäkol. Bd. 7, 1898. — Chatillon, Fernand, A propos de la résistance des cicatrices sur le segment inférieur. Rev. français de gynecol. et obstétr. 19. Jahrg. Ref. Ber. über d. ges. Geb. u. Gynäkol. Bd. 7. — Dahlmann, Zerreißung der Gebärmutter nach Kaiserschnitt. Monatsschr. f. Geb. u. Gynäkol. Bd. 32. — Füth, Beitrag zur Kasuistik und Ätiologie der Uterusruptur. Zentralbl. f. Gynäkol. Bd. 1, 1903. — Geller, Über Drüsengewebe in der Kaiserschnittnarbe der Gebärmutter. Sonderabdr. aus Zeitschr. f. Geb. u. Gynäkol. Bd. 88. — Guérin-Valmale und Caudiere, Histologische Untersuchung einer uterinen Narbe nach Kaiserschnitt. Bull. de la Soc. d'obstétr. et gynecol. de Paris 1924, 13. Jahrg. Ref. Zentralbl. f. Gynäkol. 1926. — Heidler, Uterusruptur nach zweimaliger Sectio caesarea classica. Zentralbl. f. Gynäkol. I, 1924. — Hillis, Rupture of Uterus. Surg. gynecol. and obstetr. Bd. 39, 1924. Ref. Ber. f. d. ges. Gynäkol. u. Geb. Bd. 6. — Huber, Die Vorzüge des Entbindungsschnittes in der Zervix gegenüber dem Entbindungsschnitt im Corpus uteri für die nachfolgenden Geburten. Schweiz. med. Wochenschr. 1924. Ref. Zentralbl. f. Gynäkol. 1926. — Jolly, Uterusruptur in der alten Kaiserschnittnarbe. Arch. f. Gynäkol. 97, 1912. — Küstner, Der abdominale Kaiserschnitt. Deutsche Frauenheilk. von Opitz Bd. 2. — Palmer-Findley, Narbenruptur nach vorangegangener Sectio caesarea. Amer. Journ. of obstetr. Bd. 74, 1926. Ref. Zentralbl. f. Gynäkol. Bd. 2, 1917. — Schmorl, Die pathologisch-histologischen Untersuchungsmethoden. — Schwarz, Spontanruptur des graviden Uterus nach vorangegangenem klassischen Kaiserschnitt. Monatsschr. f. Geb. u. Gynäkol. Bd. 35, 1912. — Szenwic, Über die Nabelruptur nach Kaiserschnitt. Gin. Polska Bd. 3, 1924. Ref. im Zentralbl. f. Gynäkol. 1926. — Unterberger, Spontane Uterusruptur nach Sectio caesarea. Monatsschr. f. Geb. u. Gynäkol. Bd. 34, 1911. — Vogt, Über die Ruptur der Uterusnarbe nach klassischem Kaiserschnitt. Arch. f. Gynäkol. Bd. 95, 1912.

# Lebenslauf.

Verfasser dieser Arbeit, Wilhelm Paul Adolf Bach, evangelischer Konfession, wurde am 25. März 1901 in Gostyn in Posen als Sohn des Sägewerkbesitzers G. Bach geboren. Er besuchte die Realschule in Kolmar in Posen und später die Berger-Oberrealschule in Posen. Mit Beginn des Wintersemesters 1920/21 widmete er sich auf den Universitäten Breslau und Greifswald dem Studium der Medizin, bestand im Februar 1926 das Staatsexamen in Breslau. Er besitzt die preußische Staatsangehörigkeit.